

# インプラント治療について

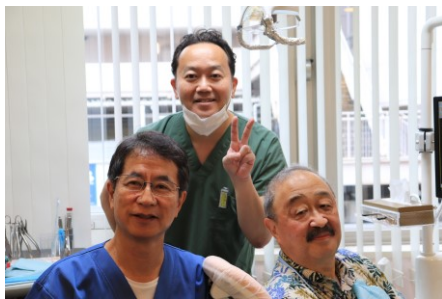7/16（木）に町田北口歯科にて、新潟県で歯科医院をご開業の長谷川了先生に、インプラント2本を施術しました。

治療部位は左上奥歯2本です。同時にソケットリフトという造骨手術を実施しました。

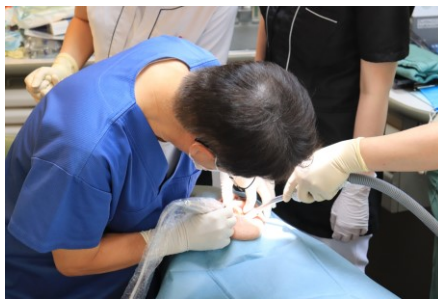使用したインプラントは日本製の「プラトンインプラント」で、我々は全国にこのインプラントの臨床指導を行っています。治療前に病原菌の除菌をしたので腫れや痛みがありません。長谷川先生は血糖値が高めなのですが、それでも術後の不快症状が全くありませんでした。



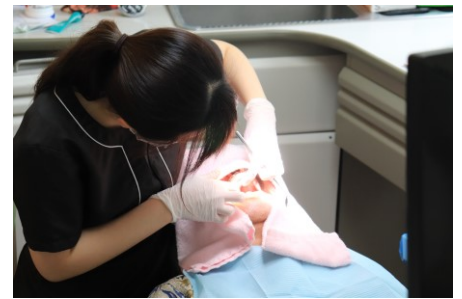
インプラントにご興味のある方は、担当医までお問い合わせください。セカンドオピニオンも歓迎いたします。



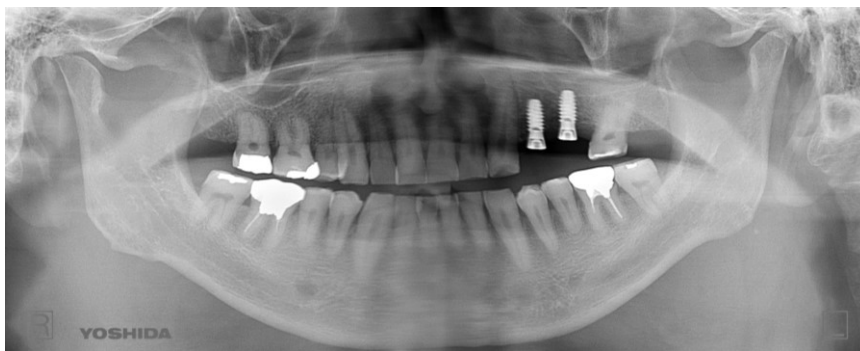▲ 日本歯科ボランティア協会の理事長でもある長谷川先生（写真右下）。ミャンマーにおける予防歯科の普及にご尽力されています。



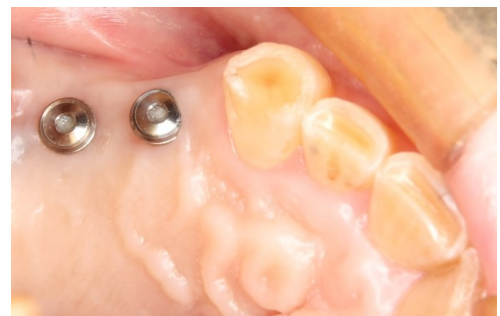▲ インプラント実践研究会メンバーからの臨床指導の様子



▲ 術後は専用トレーに薬剤を注入し、3DSによる口腔内の除菌を行いました。



▲ 術後のレントゲン画像。手前：Φ3.7mm L10mm 奥：Φ4.0mm L10mm（ソケットリフト併用）



▲ 治療後2週間の口腔内の様子。経過は順調です。

**シンプル・安心・リーズナブル**なインプラントは、  
町田北口歯科までご相談ください。



医療法人社団聖和会

町田北口歯科



町田北口歯科院長